Aus der
Chirurgischen Universitätsklinik Freiburg i. Br.
Direktor: Prof. Dr. E. Rehn

Über Spondylitis Tuberculosa und erfolgreiche Laminektomien bei derselben

Inaugural-Dissertation

zur Erlangung der Doktorwürde einer Hohen
Medizinischen Fakultät der Albert-Ludwigs-Universität
zu Freiburg im Breisgau

vorgelegt von

Friedrich Hermann Koss

1933

Universitätsdruckerei Poppen & Ortmann, Freiburg i. Br.

R. UNIV.
BIBLIOTHEEK
LEIDEN

Über Spondylitis Tuberculosa und erfolgreiche Laminektomien bei derselben

Die Spondylitis Tuberculosa ist eine Erkrankung, die dem Arzt oft wegen der Schwierigkeit der Diagnosestellung, als auch wegen der langwierigen Behandlungsweisen große Unannehmlichkeiten bereitet. Selbst die besten Kräfte und moderne Krankheitspflege, verbunden mit den feinsten therapeutischen Maßnahmen, genügen kaum, um im Kampf mit dieser Infektion den Sieg zu erringen. Auch unter den günstigsten Bedingungen kann eine Spontanheilung ausbleiben, so daß, um einige von den Unglücklichen ihrem traurigen Schicksal zu entreißen, unbedingt zum letzten zur Verfügung stehenden Mittel gegriffen werden muß. Statistiken beweisen auch, daß einer großen Zahl von Heilungen immer noch zahlreiche Mißerfolge gegenüberstehen.

Um die ganze Tragweite der Folgeerscheinungen dieser Krankheit zu zeigen, möchte ich vorerst die anatomischen Grundlagen der Rückenmarksveränderungen infolge der Spondylitis Tuberculosa besprechen. In den wenigsten Fällen erfolgt die Schädigung des Rückenmarks durch mechanische Einwirkung, wie z. B. durch eine Verengerung oder Abknickung des Wirbelkanals, durch Dislokation eines erkrankten Wirbels. Meistens wird eine langsam erfolgende Gibbusbildung vom Rückenmark ohne Schaden vertragen, während eine spontane Verengerung des Lumbalraumes, etwa infolge Zusammenbruchs eines Wirbelkörpers, auch rein mechanisch das Rückenmark schädigen und so eine Lähmung hervorrufen kann. Sehr viel häufiger ist die anatomische Grundlage für die Rückenmarkskompression in einem Übergreifen des tuberkulösen Prozesses vom Knochen auf die Dura Spinalis

zu suchen. Es kann dabei entweder zu tuberkulösen epiduralen Eiteransammlungen oder Abszessen kommen, oder es entwickeln sich auf der Dura tuberkulöse Granulationen, die durch ihre Einwirkung auf das Rückenmark zu Funktionsstörungen führen.

In den meisten Fällen von Rückenmarkskompression bei Wirbelkaries finden wir jedoch als Ursache der klinischen Erscheinungen epidurale tuberkulöse Granulationen, die sog. Pachy-Meningitis tuberculosa externa. Das Zustandekommen der tuberculosa Meningitis spinalis hat man sich folgendermaßen vorzustellen:

Aus einem im Organismus vorhandenen tuberkulösen Herd kommen Tuberkelbazillen durch einen hämatogenen Schub in das Wirbelmark und können dort eine tuberkulöse Ostitis und Osteo-Myelitis verursachen. In der überwiegenden Zahl der Fälle ist die Spongiosa des Wirbelkörpers Sitz der tuberkulösen Wirbelentzündung, denn, wie Lexer an Injektionspräparaten nachgewiesen hat, ist das Gefäßnetz der Wirbelkörper grobmaschiger, und mit der Verlangsamung des Blutstromes in den Wirbelkörpern hängt es deshalb zusammen, daß tuberkulöse Embolien leicht haften bleiben. Von dem tuberkulösen Knochenherd wird nach Durchbrechen des Ligamentum longitudinale posterius zuerst das gefäßreiche epidurale Zwischengewebe infiziert, und dann dehnt sich der Prozeß auf die Außenseite der Dura aus, hier eine Pachy-Meningitis spinalis externa hervorrufend. In den meisten Fällen setzt die intakte Dura wegen der Dichte ihres Gewebes dem weiteren Vordringen der Erkrankung einen Widerstand entgegen, und der Zustand bleibt stationär. Vereinzelt geht jedoch der Prozeß auch auf die Innenseite der Dura über. Siccard und Cestan haben nachgewiesen, daß der tuberkulöse Prozeß sich zunächst an der Oberfläche der Dura ausbreitet, bis er an die Stelle des Austritts der Wurzeln anlangt. Hier ist die Dura sehr viel zarter und wird von dem infektiösen Prozeß durchbrochen. Einmal so auf die Innenseite der Dura gelangt, steht der Entwicklung einer Pachy-Meningitis tuberculosa interna nichts mehr entgegen.

Nachdem so die tuberkulöse Wucherung auf die Pia gelangt ist, kann es natürlich durch ein Weiterfortschreiten des Prozesses zu einer Meningo-Myelitis tuberculosa oder zur Bildung von Konglomerat-Tuberkeln kommen. Man nimmt übrigens an, daß bei der Pachy-Meningitis externa und interna, ebenso wie dem epiduralen Abszeß und bei den akut eintretenden Abknickungen der Wirbelsäule, nicht allein der Druck der in den Wirbelkanal vordringenden Massen durch die mechanische Kompression die neurologischen Zeichen einer Rückenmarksschädigung hervorruft, sondern es kommt außerdem noch in dem betroffenen Rückenmarksabschnitt infolge Störung der Lymphzirkulation zu einem Stauungsödem. Es entwickelt sich nun eine Wellungserscheinung an den Nervenfasern mit folgender Erweichung und Zerfall von Mark-

scheiden und Achsenzylindern. Infolge von Kompression, Erkrankung oder Verlegung der Gefäße entstehen ferner ischämische Herde, namentlich an den Randpartien des Rückenmarksquerschnittes. Dadurch erklärt es sich, daß auch bei ganz geringer Kompression unter Umständen lebhafte neurologische Erscheinungen auftreten können. Je nach dem Grade und der Dauer der durch alle diese Vorgänge veranlaßten Zerstörungen finden wir unter- und oberhalb des befallenen Rückenmarksabschnittes degenerierte Bahnen. Ferner scheint es leicht erklärlich, daß auch die Wurzeln und deren Duralscheiden tuberkulös erkranken können. Je nach der Intensität des Befallenseins kommt es auch zu Reizerscheinungen, Schmerzen, Parästhesien usw.

Mikroskopisch sieht man bei starker Kompression manchmal eine nicht unerhebliche Volumverminderung des Rückenmarks; es kann verschmälert, geradezu abgeplattet oder taillenartig eingeschnürt sein, mitunter kann man jedoch überhaupt keine Veränderung wahrnehmen, man findet nur manchmal beim Betasten eine lokale Resistenzverminderung oder Erweichung. Auf dem Querschnitt sieht man dann eventuell die epiduralen Wucherungen, die das Rückenmark bedrängen. In den meisten Fällen ist die Substanz weich, unter Umständen sogar zerfließlich, und sieht gelblich oder graurötlich gefärbt aus.

In dem Krankheitsbild der Spondylitis tuberculosa unterscheidet man zwei Komponenten. Erstens die Symptome seitens der Wirbelsäule, bestehend in dumpfem Schmerz an der Wirbelsäule, Druck bzw. Stauchungsschmerz, steife Haltung, eventuell Senkungsabszeß; diesem schließt sich als hervorstechendstes Symptom der G i b b u s an. Zweitens die neurologischen Krankheitszeichen, die ihrerseits wieder in Mark- und Wurzelsymptome zerfallen. Meistens treten zuerst die Wurzelsymptome auf, die sich halbseitig oder symetrisch, und zwar in sensiblen Reizerscheinungen im Gebiet der betroffenen Wurzeln äußern. Sie werden subjektiv als Parästhesien, Taubheits- oder Gürtelgefühl wahrgenommen. Meistens erst nach den Wurzelsymptomen kommt es dann zu Kompressionserscheinungen des Rückenmarks. Im allgemeinen findet man eine doppelseitige Motilitäts- und Sensibilitätsstörung, die je nach der Intensität der Kompression partiell oder komplett sein kann. Bedeutungsvoll ist auch die Art der Lähmung oder Parese, ob sie schlaff mit Atrophien oder spastisch ist, ob sie mit fehlenden, abgeschwächten oder gesteigerten Reflexen einhergeht, ob Babinski oder sonstige Zeichen der Pyramidenbahnen vorhanden sind oder nicht. Aus der Begrenzung und Ausbreitung der Erscheinungen kann man dann den Sitz der Kompression bestimmen. Auch kann die Höhe eines eventuellen Senkungsabszesses röntgenologisch bestimmt werden. Die wohl am meisten beobachtete Karies der Brustwirbelsäule macht eine spastische Paralyse der Beine mit gesteigerten Reflexen, Klonus und positivem Babinski, Blasen- und Mastdarmstörung, sowie eine gürtelförmig abschneidende

Sensibilitätsstörung. Sehr charakteristisch ist eine Schwäche oder Lähmung der Bauchmuskulatur. Bei tiefer sitzender Karies findet man ausschließlich Wurzel- oder Kaudasymptome, da das Rückenmark nur bis in die Höhe des ersten Lendenwirbels reicht. Bei einer Karies der Halswirbelsäule wird der Kopf steif gehalten, Dreh- und Nickbewegungen fehlen. Als charakteristisches Wurzelsymptom tritt eine ein- oder doppelseitige Okzipitalneuralgie auf. Von Lähmungserscheinungen beobachtet man vor allem Akzessorius- oder Hypoglossusparesen. Bei einer Kompression des Halsmarks oberhalb der Zervikalanschwellung kann es zu einer spastischen Lähmung aller vier Extremitäten kommen.

Von sonstigen Krankheitserscheinungen ist zu erwähnen, daß Fieber auftreten kann. In den meisten Fällen sind die Kranken hartnäckig obstipiert, auch wenn noch keine Mastdarmlähmung vorliegt. Es besteht ferner eine große Neigung zu Decubitus.

Für die Diagnose der Kompression durch Wirbelkaries charakteristisch ist also allgemein gesprochen die Kombination von Wirbelsymptomen, Wurzelsymptomen und Marksymptomen. Von den nichttuberkulösen Erkrankungen der Wirbel kann die Spondylitis typhosa unter Umständen spinale Erscheinungen hervorrufen, die sich jedoch rasch wieder zurückbilden. Selten ist eine Kompression bei Karzinom oder andern Geschwülsten der Wirbel. Auch die Spondylitis luetica macht im allgemeinen keine Querschnittserscheinungen. Ihre Diagnose wird durch die Wassermannsche Reaktion erleichtert.

Ernste diagnostische Schwierigkeiten bei der Erkennung der Spondylitis tuberculosa bestehen vor allen Dingen dann, wenn keine charakteristischen Wirbelsymptome und kein Gibbus vorliegen. Bei der praktischen Bedeutung, die einer Frühdiagnose wegen des Erfolges der einzuleitenden Behandlung zukommt, ist es wichtig, auf neurologische Symptome zu achten, und da sind es besonders zwei Krankheitsbilder, hinter denen oft eine beginnende Wirbelkaries versteckt liegt. Es ist dies die Interkostalneuralgie und die Ischias. Findet man bei diesen beiden Krankheitsbildern keine Anhaltspunkte, so ist eine Röntgenaufnahme zu empfehlen. Eine solche ist überhaupt anzuraten, wenn subjektive Beschwerden auf die Möglichkeit einer Wirbelkaries hinweisen, ohne daß man sichere chirurgische oder neurologische Symptome nachweisen kann.

Die Prognose der geschilderten Rückenmarksaffektionen ist abhängig von den Heilungsaussichten der Wirbelkaries und von der Ausdehnung und Intensität der Rückenmarkveränderungen. Man kann im wesentlichen die Prognose als eine günstige annehmen, wenn es noch nicht zu Affektionen des Rückenmarks gekommen ist, und konservative therapeutische Maßnahmen, die fast ausschließlich auf der Kräftigung des Organismus durch Sorge für Ernährung und exakte Pflege und dann auf lokalen Verfahren, wie

Ruhigstellung, Entlastung des den Krankheitsherd umgebenden Gewebes beruhen, genügen. Ungünstiger ist die Prognose dann, wenn sich z. B. durch einen Senkungsabszeß medulläre Erscheinungen gebildet haben, für deren Beseitigung ein chirurgisch-operativer Eingriff unumgänglich ist. Es gibt heute viele Operationsmethoden, denen in der Mehrzahl der Gedanke zugrunde liegt, das erkrankte Wirbelgebiet zu versteifen unter Vermeidung der Freilegung des tuberkulösen Wirbelherdes. Die weitaus am meisten geübte Versteifungsmethode ist die Henle-Albeesche Operation, die darin besteht, daß ein Tibiaspan entweder in die gespaltene Dornfortsatzreihe oder zwischen Dornfortsatzbasis und angefrischten Wirbelbögen eingelegt wird und durch die Versteifung eine Ruhigstellung und dadurch raschere Ausheilung bewirkt. Der tatsächliche Wert der Henle-Albeeschen Operation wird jedoch sehr unterschiedlich beurteilt. Jedenfalls läßt sich mit Bestimmtheit sagen, daß die Versteifungsoperationen gegenüber Abszessen und Fistelbildungen unwirksam bleiben. So sehr auch die Verfechter der Spanverpflanzung bei tuberkulösen Wirbelprozessen gegenüber der Laminektomie mit Vorurteilen überdeckt sind, muß doch zugegeben werden, daß gerade bei hartnäckigen Senkungsabszessen mit Kompressionserscheinungen letztere Operationsweise unumgänglich ist. Die Indikation zur Ausführung dieses Eingriffs ist also bei Lähmungen, verursacht durch raumbeschränkte Vorgänge im Markkanal und bei pachy-meningitischen Lähmungen, bei denen tuberkulöse Granulationen, ähnlich wie ein extraduraler Rückenmarkstumor, auf das Rückenmark drücken, gegeben. In diesen Fällen muß nach Wegnahme der Bögen für eine restlose Entfernung der raumbeengenden Bildungen Sorge getragen werden.

Die Laminektomie wurde erstmals von Macewen ausgeführt. Horsley operierte 1887 glücklich den ersten Tumor der Rückenmarkshäute und schuf dadurch ein neues Gebiet, das seither glänzende Erfolge neben verhältnismäßig wenig Mißerfolgen gebracht hat. F. Krause hat im besonderen das Vorgehen bei Laminektomien bearbeitet.

Die Technik der Laminektomie kann sehr einfach sein, wenn es sich um magere Individuen handelt, die einen zierlichen Knochenbau haben; sie wird jedoch um so schwieriger, an je tieferen Abschnitten der Wirbelsäule man operiert, denn im Lendenteil, wo massige Weichteile und lange Prozessus spinosi vorhanden sind, ist die Wundtiefe erheblicher und setzt auch einen größeren Weichteilschnitt voraus. Auch die Blutung, die stets erschwerend wirkt, ist eine größere. Früher lagerte man den Patienten in Bauchlage. Diese Art der Lagerung mußte jedoch zugunsten der Seitenlage, die in jeder Hinsicht eine Erleichterung darstellt, aufgegeben werden. Die Vorteile dieser Lagerung sind die, daß das Blut und der Liquor cerebrospinalis seitlich abfließt und dadurch die Betrachtung der Wunde nicht behindern. Ferner ist die Atmung

freier möglich, und bei rechter Seitenlage fällt noch der Druck auf das Herz fort.

Von den verschiedenen Arten der Schmerzbetäubungen bei der Laminektomie ist die Lokalanästhesie zum Prinzip geworden, wobei eine Adrenalinämie durch Zusatz von 15 Tropfen Suprarenin auf 100 ccm des Anästheticum von großem praktischem Werte ist. Auch eine leichte Ätherzusatznarkose ist, um dem Patienten den großen psychischen Eindruck der Knochenmeißelung zu ersparen, sehr empfehlenswert.

Die spezielle Technik der Laminektomie war früher einfach, um dann durch einige instrumentelle und andere Verbesserungen kompliziert zu werden. Heute wenden jedoch die meisten modernen Operateure wieder gern die einfachsten Mittel an. Deshalb möchte ich hier den normalen Gang einer einfachen Freilegung des Rückenmarks schildern:

Nachdem neurologisch und röntgenologisch genaue Höhendiagnose gestellt ist, markiert man den bestimmten Wirbel durch Ritzung der Haut. Dann schneidet man längs der Spitzen der Dornfortsätze durch Haut und Fett ein, bis die Rückenfaszie und die Wirbel mit dem Ligamentum interspinale frei liegen. Nach Zurückpräparieren der Haut durchtrennt man die Rückenfaszie dicht neben der Dornfortsatzreihe. Dann löst man möglichst stumpf die lange gerade Rückenmuskulatur von den Seitenflächen der Dornfortsätze und den Hinterflächen der Wirbelbögen. Die eingetretene Blutung wird jetzt schon so groß sein, daß eine Tamponade mit in heißer physiologischer Kochsalzlösung getränkten Kompressen ratsam ist. Ist diese Blutstillung vollendet, so werden die Ligamenta interspinale durchtrennt. Mit einer kräftigen Luerschen Zange wird dann ein Dornfortsatz nach dem anderen abgebissen. Sind die Dornfortsätze in gewünschter Ausdehnung entfernt, so geht man zur Eröffnung des Wirbelkanals selbst über. Auch dabei kommt man mit einer Luerschen Zange aus, mit der man Stück für Stück vorsichtig herausbricht. Die erste Trepanation kann man durch leichte Anmeißelung vornehmen. So wird durch Wegkneifen der hinteren Wirbelanteile die Dura freigelegt und ein Überblick über das Rückenmark und seiner Häute geschaffen. Wenn auf diese Art die Knocheneröffnung vollendet ist, räumt man durch schonendes Tupfen die Wunde aus und legt die Hinterfläche der Dura frei. Hierbei kann es zu Blutungen kommen, die Unterbindungen nötig machen. Zieht man dann die Wunde breit auseinander, so kann man leicht, ohne von Blutungen gestört zu sein, zwischen zwei feinen chirurgischen Pinzetten die Dura mit dem Messer einschneiden und dann mit der Schere eine Längsöffnung der Dura und der ihr anliegenden Arachnoidea vornehmen. Die Schnittränder fixiert man sofort mit feinen Seidenfäden. Der bei der ersten Eröffnung der Dura hervorstürzende Liquor muß mit zarter Hand aus der Wunde abgetupft werden. Auch die Anwendung einer Wasserstrahlpumpe

ist für die Entfernung des Liquors sehr zweckmäßig. Das weitere Vorgehen hängt jetzt im wesentlichen von der speziellen Indikation ab. Jedenfalls muß eine mechanische, chemische oder thermische Reizung der weichen Hirnhäute und des Markes möglichst vermieden werden. Hat man durch sorgfältige Blutstillung der Hämatombildung vorgebeugt, so sorgt man zunächst für glatte Wundverhältnisse im Duralsack und näht denselben mit feinster fortlaufender Naht wieder zu. Eine gute Duralnaht ist überhaupt der sicherste Schutz gegen eine Liquorfistel. Dann gilt es, die Weichteile darüber derart zu vereinigen, daß kein Hohlraum entsteht, da ein solcher eine Nachblutung begünstigen würde. Die sorgfältige Etagennaht besteht aus folgenden drei Schichten: Muskulatur, Muskelfaszie und Haut. Jede Exaktheit in der Durchführung der Operation belohnt sich durch einen schnellen, reaktionslosen Heilverlauf. Mit Rücksicht auf die Gefahr einer Wundinfektion ist es besser, eine Drainage zu unterlassen.

Nachdem ich jetzt ausführlich die Technik der Laminektomie beschrieben habe, möchte ich die Brauchbarkeit derselben an Hand zweier, in der Chirurgischen Universitätsklinik zu Freiburg operierter Patienten demonstrieren. Es handelt sich dabei um zwei Fälle, bei denen Laminektomien zur Beseitigung von Kompressionserscheinungen infolge von Spondylitis tuberculosa erfolgreich ausgeführt wurden.

Pat. X, 57 Jahre alt.

Keine Lues, Go. mit 25 Jahren. Wassermannsche Reaktion negativ, Nikotin-abusus. Patient hatte seit Januar 1932 Schmerzen in der Gegend der Brustwirbelsäule, besonders beim Bücken und Stehen. Anfang Februar konnte er schlechter gehen und verspürte ein Prickeln und Holzgefühl in den Zehen, das rechtsseitig stärker war. Ständige Zunahme dieser Beschwerden. Ende Februar konnte der Patient noch schlechter gehen und hatte Schmerzen zwischen beiden Schulterblättern. Beim Strecken des rechten Beines bekam er ein krampfartiges Gefühl im Knie, bis zum Nabel ziehend. Außerdem fühlt der Patient bei Dorsalflektion der Füße spannendes Gefühl in beiden Fersen. Seit Ende Februar kann sich der Patient im Bette liegend nicht mehr selbst aufrichten. Wasserlassen und Stuhlgang o. B. Die neurologische Untersuchung ergibt folgenden Befund:

Pupillen und Hirnnerven o. B. Arme o. B. Armreflexe fehlen. Meyer beiderseits +. Mäßige Spannung der Bauchmuskulatur. Bauchhautreflexe fehlen, links gelegentlich, doch schwach auslösbar. Bauchmuskelreflexe vorhanden. Kein Gibbus. Parese der Beine rechts stärker als links. Besonders ist die Beugung im Hüftgelenk, Beugung im Kniegelenk und Dorsalflexion des Fußes schwach. Babinski beiderseits, besonders stark rechts. P. S. R. + (rechts stärker als links). Achillessehnenreflexe fehlen. Adduktorreflex + (rechts stärker als links). Kremasterreflexe fehlen. Bei Ein-

zelbewegungen der Beine leichte Unsicherheit. Stehen und Gehen unmöglich. Sensibilität etwa von D_9 links und von D_8 abwärts rechts ist für Schmerz und Temperatur sehr deutlich herabgesetzt. Berührung erhalten. In die Haut geschriebene Ziffern werden schlecht erkannt. Die Sensibilitätsstörung betrifft auch die Beine. Nur die Perianalzone ist ausgespart. Blase und Mastdarm intakt. Bei Nachprüfen der Sensibilität stellt sich heraus, daß von einem Gebiet an, zwei Finger breit oberhalb des Nabels, eine fast totale dissozierte Empfindungsstörung besteht, d. h. von D_{10} abwärts. In D_8 bis D_9 besteht eine Hypästhesie. Im allgemeinen geht die Trennungslinie der Sensibilitätsstörungen hinten etwas tiefer als vorne.

Das Röntgenbild ergibt eine Aufhellung im Bereich der Dornfortsätze des achten bis zehnten Brustwirbels und geringfügige Randwülste der Wirbel.

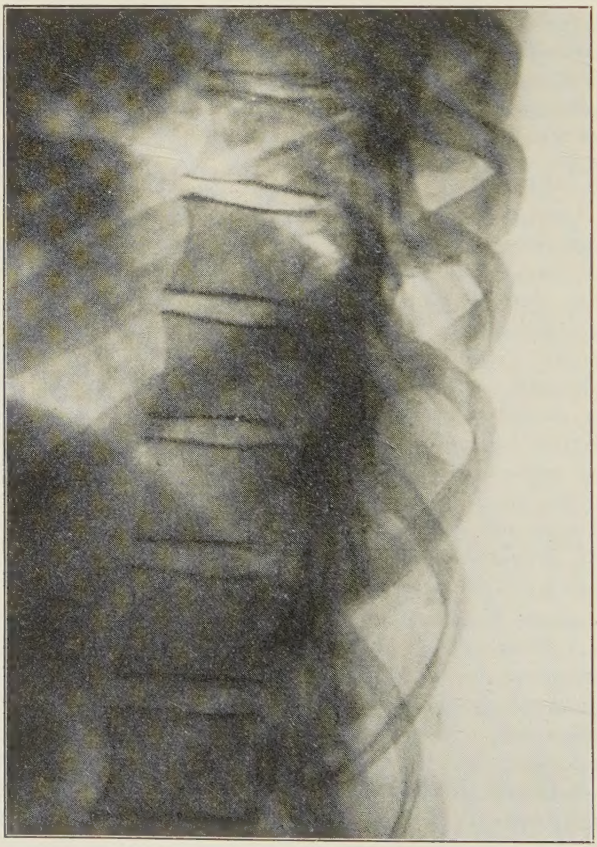

Bei der vorgenommenen Laminektomie stieß man nach Freilegung von D_6 und Trepanationen des Rückenmarks auf einen extraduralen Tumor, der entfernt wurde. Nach Vollendung der Operation wurde eine Glissonsche Schlinge mit 15 Pfund Belastung angelegt. Die Nachbehandlung verlief komplikationslos. Das Allgemeinbefinden war gut, die Wunde heilte per primam, und schon vier Wochen nach dem dekompressierenden Eingriff war eine wesentliche Besserung der neurologischen Symptome festzustellen, so daß acht Wochen nach der Laminektomie der Patient mit Hilfe eines Stützkorsetts erfolgreiche Gehversuche unternahm und nach kräftiger orthopädischer Nachbehandlung vollkommen beschwerdefrei wurde und jetzt täglich größere Spaziergänge macht.

Ein ähnlicher Erfolg wurde bei einem zweiten Patient erzielt, der an Spondylitis tuberculosa des dritten und vierten Brustwirbels mit Bildung eines Senkungsabszesses erkrankte.

Pat. Y, Alter 43 Jahre.

Im April 1932 erkrankte er mit Schmerzen im Rücken und hohem Fieber (38,3 bis 39 Grad). Er lag zweieinhalb Monate in einem Krankenhaus, wo eine Probelaparotomie vorgenommen wurde. Darauf war der Patient vier Wochen im Erholungsheim. Die Schmerzen im Rücken wurden jedoch nicht besser. Ende Dezember 1932 bemerkte der Patient, daß er nicht mehr recht gehen konnte und daß das Gefühl in beiden Beinen nachließ. Auch Wasserlassen konnte er nur sehr schwer und nur, wenn er sehr stark preßte. Ende März 1932 mußte er sich, sowie er Harndrang verspürte, dagegen sehr beeilen, denn sonst ging das Wasser alleine ab. Ebenso erging es ihm mit dem Stuhlgang. Der spezielle neurologische Befund ergab folgendes.

Augen: Pupillen beiderseits gleich rund. Horizontaler Nystagmus. Reaktion auf Licht und Konvergenz, rechts negativ.

Reflexe: T. S. R. rechts und links positiv. R. P. H. rechts und links positiv. Mayer rechts und links positiv.

P. S. R. l. = ++; r. = +++ (Klonus). A. S. R. l. = ++; r. = +++ (Klonus). Babinski r. und l. positiv.

Fußklonus beiderseits gesteigert. Bauchdeckenreflexe fehlen, ebenso fehlen die Bauchhautreflexe. Die Parese der Beine ist rechts stärker als links. Auch bei diesem Patienten ist die Beugung im Hüftgelenk, Beugung im Kniegelenk und Dorsalreflexion des Fußes schwach. Die Sensibilität ist bis zu einer Linie 2 cm unterhalb der Brustwarzen vollständig aufgehoben. Im Bereich beider Beine ist die Tiefensensibilität stark gestört.

Bei diesem Patienten war die röntgenologische Diagnose, die eine Spondylitis tuberculosa des dritten und vierten Brustwirbels mit starker Zerstörung des letzteren und einem Senkungsabszeß in Höhe des siebten bis neunten Brustwirbels festgestellt, besonders wertvoll und deckte den neurologischen Befund vollkommen.

Auf dem Bild von vorne sieht man vom vierten Brustwirbel nur noch das basale Drittel. Die untere Kontur desselben ist glatt und der Gelenkspalt normalweit. Dagegen ist die obere Kontur dieses stark zerstörten Wirbels sehr unregelmäßig. Auch die untere Kontur des dritten Brustwirbels ist unregelmäßig, und im

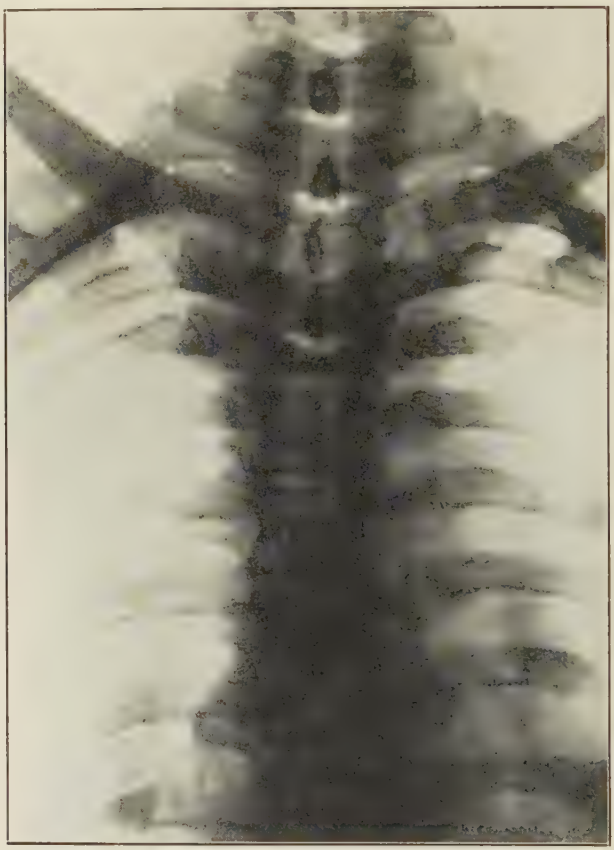

ganzen scheint auch der dritte Brustwirbel niedriger als normal. Seine Struktur ist stark verdichtet. In Höhe des siebten bis neunten Brustwirbels sieht man beiderseits der Wirbelsäule andeutungsweise einen spindelförmigen Schatten, der an der tiefsten Stelle die Wirbelsäule beiderseits um je 2 cm überragt.

Auf dem seitlichen Bilde sind die oberen Brustwirbel infolge starker Überschneidungen nicht scharf zu erkennen. Dagegen sieht man in der mittleren Brustwirbelsäule von dem Wirbel einen stärkeren bogenförmigen Schatten, der wahrscheinlich dem Senkungsabszeß entspricht.

Da auf Grund dieser diagnostischen Feststellungen eine Laminektomie indiziert war, entschloß man sich Ende Mai zur operativen Entfernung der erkrankten Wirbel und des komprimierenden Senkungsabszesses. Nachdem der Patient den Eingriff gut überstanden hatte und er die erste Zeit nach der Operation in

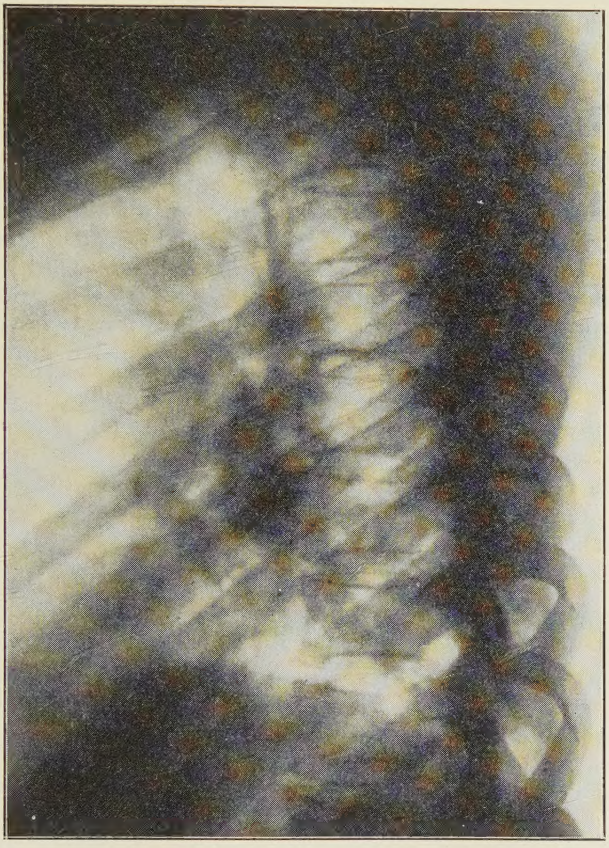

Bauchlage blieb, wurde ein Gipsbett angefertigt. Die Wunde heilte per primam. Durch äußerst exakte Pflege und besonders große Sorge für die Ernährung des Kranken besserte sich dessen Wohlbefinden von Tag zu Tag, so daß die Beweglichkeit der Beine des Patienten jetzt gut ist und sämtliche vor der Laminektomie bestehenden Symptome vollkommen aufgehoben sind.

* * *

Zusammenfassung.

Zusammenfassend darf man wohl sagen, daß die Spondylitis tuberculosa zunächst konservativer Behandlung bedarf, wobei — um etwaige Erfolge kontrollieren zu können — die Mitarbeit eines Neurologen dringend zu empfehlen ist. Ist jedoch diese mehr passive Methode ungenügend und treten durch pathologische Veränderungen Kompressionen mit nachfolgenden Lähmungen auf, so muß eine Laminektomie unbedingt vorgenommen werden. Denn nur diese ist imstande, durch Dekompression das Rückenmark zu entlasten und so eine Heilung herbeizuführen. Auch dadurch, daß die Behandlungsdauer bei Laminektomien gegenüber der bei konservativen Heilverfahren relativ kurz ist, kann eine gewisse soziale Indikation für diesen chirurgischen Eingriff bestehen. Es ist zwar bestimmt ein Fehler, vorzeitig zu operieren, aber noch schlimmer ist es, auf jedes Eingreifen zu verzichten. Zuletzt besagt eine Umfrage aus dem Jahre 1930 über die Zahl operierter Wirbelsäuletuberkulose, daß von 1034 aller Behandelten 251 (= 24 Prozent) der Laminektomie zugeführt wurden, von denen der größte Teil geheilt und viele gebessert werden konnten.

Literatur

Albee, Fred.: Unilateral laminectomy for paraplegia complicating tuberculosis of the spine.
Sing. clin. of North America, Bd. 5, Nr. 2 1925.

Amosow, M.: Zur Klinik- und pathologischen Anatomie der Kompression des Rückenmarks im Verlauf des tuberkulösen Spondylitis. Russkaja Klinika, Bd. 7, 1927.

Bier, Brauß, Kümmel: Chirurgische Operationslehre, Bd. 1 und 2. Johannes Ambrosius Barth, Leipzig 1933.

Birt, Ed.: Zur Technik der Albee-Operation. Zentralblatt für Chirurgie, Jahrgang 50, 1923.

Bostroem: Rückenmarkserkrankungen. Handbuch der Tuberkulose, Bd. IV. Johannes Ambrosius Barth, Leipzig 1923.

Fedorov, P.: Zur Frage über Laminektomie und über die Operation von Albee bei tuberkulöser Spondylitis. Sovremennaja chirurgia, Bd. 2, 1926.

Froelich: Vier Laminektomien bei spondylitischer Lähmung. Dtsch. Orthop. Ges., Berlin 1914.

Gené, Küttner, Lexer: Handbuch der prakt. Chirurgie. Ferd. Enke, Stuttgart 1927.

Gold, Ernst: Die Chirurgie der Wirbelsäule. Neue Deutsche Chirurgie, 34. Bd. Ferd. Enke, Stuttgart 1933.

Le Fort, René, et Bandelot: Die Laminektomie in der Behandlung der Lähmungen bei Spondylitis tuberculosa. Clin. Chir. Infant et Orthop. Le Scalpel 1931.

Malinowsky, L. J.: Über die Bedeutung der Laminektomie bei spondylitischen Paraplegien. XII. Kongreß russischer Chirurgen in Moskau, Bd. 12, 1913.

Mau, C.: Spätresultate der Albeeschen Operation bei der Spondylitis tuberculosa. Deutsche Zeitschrift für Chirurgie, Bd. 187, 1929.

Pieri, Gino: Operatives osteoplastisches Vorgehen zur Fixation der Wirbelsäule. Archiv. di ortop., Bd. 37, 1922.

Pitzen, P.: Die Frühdiagnose und Behandlung der tuberkulösen Spondylitis. Berlin. Klinik, Jg. 34, 1927.

Tummelhardt, K.: Über 178 Fälle von Spondylitis tuberculosa aus den Jahren 1907—1927. Arch. klin. Chir. 160, 1930.

Sawieki, Bronislaw: Laminektomie bei transversaler Lähmung der Spondylitiker. Ksiega Inbilenstowa Edwarda Flataua. 1929.

Sharpe, Norman: Laminektomie bei Paraplegia nach Potts Erkrankung. Americ. journ. of surg., Bd. 37, 1923.

Vulliet, H.: Die Indikation zur Laminektomie für Paraplegien bei Mal de Pott. Clin. chir. univ. Lausanne, Jg. 48, Nr. 4/6, 1928.

Wieden: Die Laminektomie bei Rückenmarkstumoren und anderen nicht traumatischen Erkrankungen. Chir. Klin. Dtsch, Univ. Prag, Bd. 147, 1928.

Lebenslauf

Geboren am 24. Januar 1897 zu Düsseldorf als Sohn des verstorbenen Prokuristen Otto Koss und seiner Ehefrau Johanna, geb. Kratzfeld. Nach Absolvierung der Volksschule besuchte ich das Burggymnasium in Essen und das Gymnasium in Stehle an der Ruhr, von wo ich nach bestandenem Abitur beim Heer eintrat, den Krieg von 1916 an bis zum Ende in vorderster Front mitmachte. Nach dem Kriege studierte ich an den Universitäten Münster, Bonn, Gießen, München. Nach Absolvierung des Staatsexamens in Münster und nach Ablegung des praktischen Jahres und Assistentenzeit ließ ich mich als praktischer Arzt nieder.